

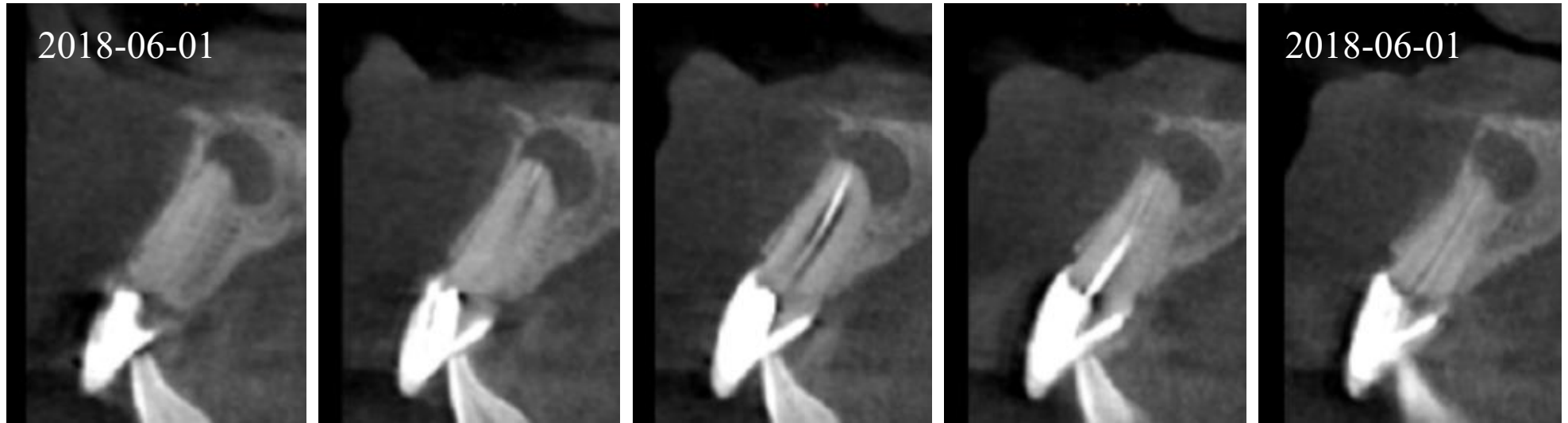圖 A 年輕男性經主責矯正醫師於術前 CBCT 檢查中，發現有根尖病變，而轉介到診。患者表示：曾作過根管治療，並經贗復齒冠包覆已有十多年，但從未感覺疼痛不適。臨床檢查：21 無叩痛、觸壓疼痛，且無鬆動、周旁齒齦也無紅腫不適。經詳細說明可能治療建議後，病友排斥接受『很疼』的根尖手術

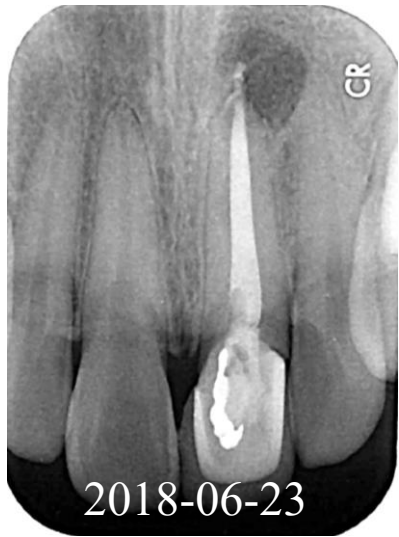

圖 B 由於患者堅持不願拆冠，主責醫師也不希望因臨時套冠而引發接續隱適美治療的種種不便，只得妥協直接自舊套冠打洞，完成根管再治療

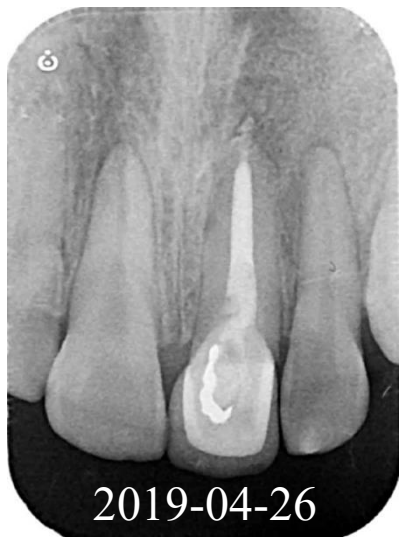

圖 C 再治療十個月後，從平面 X 光影像看出原根尖骨缺損已有明顯癒合回填跡象；雖暗自慶幸順利完成患者和主責醫師的託付，但回想當時的施術決定仍過於莽撞(詳見內文剖析)，因有太多的變數，足以改變預後結果

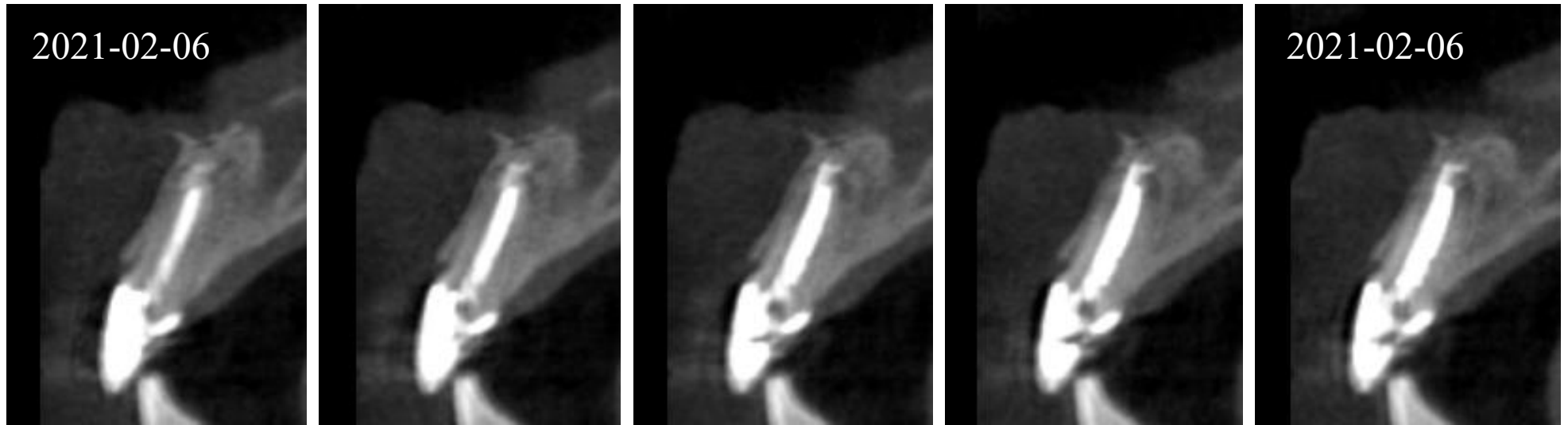


圖 D 根管再治療二年半後，從完成矯正治療的 CBCT 檢視中，見到 21 根尖區域的骨結構癒合復原完美；經由三維不同剖面的觀視，確實要比單一平面根尖影像，更教人心悅誠服。案例見證『本著留住自然齒體的初心，遵從最樸實的治療規範』，

Root canal treatment can never fail you